文章编号：2095-2163(2020)12-0042-07　　中图分类号：TN290　　文献标志码：A

基于多尺度增强的冠脉提取与狭窄程度评估

童基均[1]，朱明伟[1]，陈灵宇[1]，潘哲毅[2]，朱国忠[3]
(1 浙江理工大学 信息学院，杭州 310018；2 武警海警总队医院 信息科，浙江 嘉兴 314000；
3 医慧(嘉兴)科技有限公司，浙江 嘉兴 314500)

摘　要：本文结合对冠心病病变血管诊断的实际需求，深入研究心血管造影图像增强与分割算法，采用改进的多尺度血管增强滤波等技术对造影图像进行去噪增强，实现冠状动脉分割、骨架的提取、血管直径测量以及狭窄程度辅助评估，最终开发一套高效的智能影像辅助诊断系统，快速准确地对冠状动脉进行分割和测量，实验结果表明，本文方法的分割结果精确率为 91.88%，召回率为 84.40%，F1 分数为 87.49%，能满足基本的临床分割需求，辅助医生评估冠脉病变的严重程度。

关键词：冠状动脉；图像增强；冠状动脉分割；狭窄程度辅助评估

Coronary artery extraction and stenosis degree assessment based on multi-scale enhancement

TONG Jijun[1], ZHU Mingwei[1], CHEN Lingyu[1], PAN Zheyi[2], ZHU Guozhong[3]
(1 School of Information Science and Technology, Zhejiang Sci-Tech University, Hangzhou 310018, China;
2 Information Office, Armed Police and Marine Police General Hospital, Jiaxing Zhejiang 314000, China);
3 (Yihui (Jiaxing) Technology Co., Ltd. Jiaxing Zhejiang 314500, China)

【Abstract】Combining with the actual demand for the diagnosis of coronary artery disease, this paper deeply studies cardiovascular imaging enhancement and segmentation algorithms, uses improved multi-scale vascular enhancement filtering and other techniques to desiccate and enhance the imaging images, designs and implements coronary artery segmentation and skeleton extraction, vascular diameter measurement, stenosis assisted assessment and other functional modules, and finally developed a highly efficient intelligent image-assisted diagnosis system. It can quickly and accurately segment and measure coronary arteries. The experimental results show that the accuracy of the segmentation results of this method is 91.88%, the recall rate is 84.40%, and the F1 score is 87.49%, which can meet the basic clinical segmentation needs and assist doctors to assess the severity of coronary artery disease.

【Key words】Coronary artery; Image enhancement; Coronary artery segmentation; Assisted assessment of stenosis

0　引　言

《中国心血管报告 2018》显示心血管病(Cardiovascular Diseases, CVD)已成为危害人体健康和居民死亡的主要原因[1]，CVD 死亡占居民因疾病死亡构成的 40%以上，跃升为危害人体健康的头号杀手。而冠心病(Coronary Heart Disease, CHD)是心血管病中发病率最高的疾病之一，或因遗传，先天性身体缺陷的原因，或由于不健康的生活方式，引起冠状动脉狭窄、供血不足，均可导致血管病变[2-3]。目前，冠状动脉造影(Coronary Angiograph, CAG)仍被誉为冠状动脉病变诊断的“金标准”[4]，医生往往根据其临床经验通过数字减影血管造影图像(Digital Subtraction Angiography, DSA)了解病情并做出相应的诊断，因此对病情诊断具有一定的差异性和局限性，无法定量进行分析[5]。

近年来，随着计算机的分析技术的快速发展，计算机辅助诊断(Computer Aided Diagnosis, CAD)在临床治疗决策中发挥了日益重要的作用，利用医学图像处理技术对造影图像进行辅助分析，可快速准确地对冠状动脉进行分割和测量，评估冠脉病变的严重程度，辅助医生客观、准确地进行诊断，对冠脉疾病临床诊断具有重要意义[6]。冠状动脉的精准分割是冠脉量化精准性分析的重要前提，也成为了医学图像分析领域中的研究热点，且相比较于其他医学影像(如视网膜成像)，冠状动脉造影图像具有分辨率低、运动成像、成像背景亮度不均等特殊性，给冠脉血管的分

基金项目：国家自然科学基金(61602417)；浙江省重点研发计划项目(2015C03023)；浙江省公益项目(2014C33102)；浙江理工大学基础科研项目(2019Q042)；浙江理工大学“521 人才培养计划”。

作者简介：童基均(1977-)，男，博士，教授，主要研究方向：计算机视觉与图像处理、信号处理、传感与检测技术等。
通讯作者：童基均　　Email：jijuntong@ zstu.edu.cn

收稿日期：2020-09-29

割带来不小的困难。近年来发展最快血管分割技术分为以下 3 类：基于模型的方法、基于追踪的方法和基于机器学习的方法，以下列出其不足[7-10]：

（1）Aylward 等人结合 Hessian 矩阵和图像梯度，提出基于脊线的跟踪算法从而获取中心线，但该方法提取的中心线不连续；

（2）Benmansour 提出一种利用关键点检测的最小路径算法（MPP-BT），只需设置一个起始点就可以得到中心线，该方法的设计思路虽然简单，但不适用于复杂目标的检测，具有明显的局限性；

（3）Chen Y 在最小路径传播算法的基础上，对每一步进行回溯操作，并通过设置终止条件和阈值来提取出血管中心线。该方法具有较强的鲁棒性和准确性，但所提取的血管中心线存在局部不平滑，分叉处有间隙等缺点；

（4）由于医学样本数量的稀少，基于机器学习的方法未能获得很好的准确性。

因此，本文结合临床实际需求，通过提取冠状动脉的树形结构，并对冠脉狭窄部分进行测量与诊断，减少人工直接观测带来的诊断偏差与低估问题，保证实际诊断中的应用效率与客观性要求。

1　血管分割

心血管造影图像分辨率低、动态成像、背景亮度不均给冠状动脉提取带来了一定的难度，在双边滤波、对比度增强基础上，利用高斯函数构造多尺度增强滤波器对冠脉造影图像进行去噪增强[11-12]。在此基础上，采用改进的区域生长法提取冠脉结构，并加入后处理填补初次分割不当造成的冠脉连通区域内部的孔洞。本文所提出的冠状动脉提取方法的流程示意图如图 1 所示。

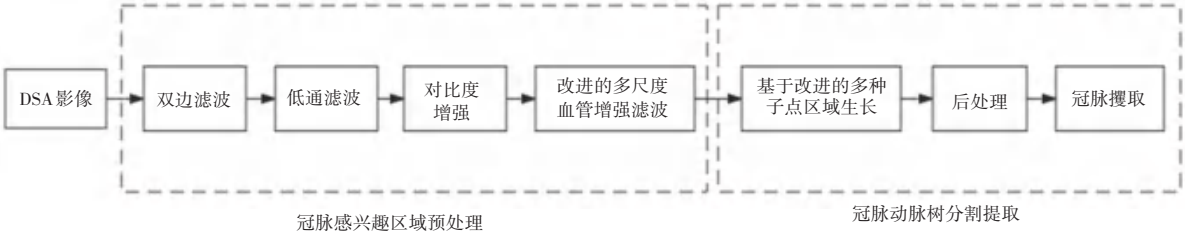

图 1　冠状动脉树提取流程示意图

Fig. 1　Coronary artery tree extraction process diagram

1.1　多尺度线性滤波器构造

以二维图像为例，图像中的斑状结构具有各向同性，而线性结构具有各向异性。因此可以利用 Hessian 矩阵对图像中像素点用多种尺度的高斯模板进行卷积，选择各向异性最强的结果作为该点的输出，滤去点状的结构和噪声点。

二维图像 I 的 Hessian 矩阵的定义，式（1）：

$$H = \begin{bmatrix} I_{xx} & I_{xy} \\ I_{yx} & I_{yy} \end{bmatrix}, \tag{1}$$

其中，$I_{xx}, I_{xy}, I_{yx}, I_{yy}$ 为图像 I 的二阶导数。根据线性尺度空间理论（Laplace of Gaussian，LoG），将 Hessian 矩阵的差分运算与高斯函数结合，得到不同尺度因子 σ 下的线性增强滤波，根据高斯函数的卷积性质，尺度空间导数 I_{ab} 由输入图像 I 与高斯滤波器的二阶导数的卷积得到式（2）：

$$I_{ab} = I \otimes \frac{\partial^2 G(x,y;\sigma)}{\partial a \partial b}. \tag{2}$$

Frangi 等人利用 Hessian 矩阵原理，率先构造血管相似性响应函数，用来增强血管结构，具体表达式如式（3）[13]：

$$V(x,y,\sigma) = \begin{cases} \exp\left(-\dfrac{R_B^2}{2\beta^2}\right)\left(1 - \exp\left(-\dfrac{S_H{}^2}{2c^2}\right)\right) & \lambda_1 \leqslant 0 \\ 0 & \lambda_1 > 0 \end{cases} \tag{3}$$

其中：

$$R_B = \lambda_2 / \lambda_1, \tag{4}$$

$$S_H = \sqrt{\lambda_1^2 + \lambda_2^2}. \tag{5}$$

R_B 主要用于区分点状结构与线性结构；β 和 c 是用于调节线性滤波器对测度 R_B 和 S_H 灵敏度；β 常取固定值 0.5；c 一般根据图像灰度范围进行设定；通常取 $c = \dfrac{S_H}{2}$，$V(x,y,\sigma)$ 的值越大，表示该处与血管的相似程度越高。该方法虽能有效地增强某些图像中血管的线性结构，但其响应函数中未知参数多且难以设置，导致该方法的适应性不强。

对数变换是一种常用的空间域图像增强方法，该方法能使一窄带低灰度输入图像值映射为一宽带输出值。本文提出一种更为简单有效的血管函数，式（6）：

$$f_{line} = \begin{cases} \lambda_2 \times \log(\sqrt{2\sigma}) - 1 & \lambda_2 > \dfrac{\sigma}{2} \\ 0 & \text{其他} \end{cases} \quad (6)$$

对于线形结构元素,当尺度因子 σ 与血管的实际宽度最匹配时,此滤波器的输出最大。通过迭代尺度因子 σ, 得到不同尺度下的 f_{line} 值,取最大的 f_{line} 作为该点的实际输出,式(7):

$$f(x,y) = \max[f_{line}(x,y;\sigma)]. \quad (7)$$

1.2 冠状动脉树提取

在对图像进行预处理的基础上,采用基于改进的区域生长算法(Modified Region Growing,简称 MRG)快速、准确地分割出冠状动脉。具体步骤如下:

(1)结合临床需求,选取多个目标像素点作为种子点集合 seed, 压入栈中,计算此集合的灰度平均值 m 和标准差 σ;

(2)从栈中取出一个初始种子点 seed(p), 根据预先设定计算生长阈值范围 $T_p = [m - \alpha\sigma, m + \beta\sigma]$(其中 α,β 为调节系数),建立相似性准则,判断其 8 邻域像素点是否属于该范围,若相似,将邻域像素点与种子点合并,并压入栈中;

(3)栈中的每个像素都作为新的初始种子点 seed(p), 根据生长准则,重复步骤 2 ,向其 8 领域生长,合并满足条件的种子点,生成新的区域;

(4)重复步骤(2)-(3),直到邻域中所有像素点都不满足生长条件,终止生长。

2 血管拓扑结构检测

分割后的血管为二值图像,通常认为图像前景像素值为 1,背景像素值为 0。如图 2 所示,中心线上像素点搜索其 8 领域,通过计算其领域中前景的个数。p_1 是待检测的边缘点,$p_2 \sim p_9$ 表示其 8 领域像素点。本文基于 Zhang-Suen 算法原理实现血管的中心线提取,搜索骨架点 8 邻域像素区域,逐渐删除血管的边界像素点,直到没有满足条件的可删除点为止。

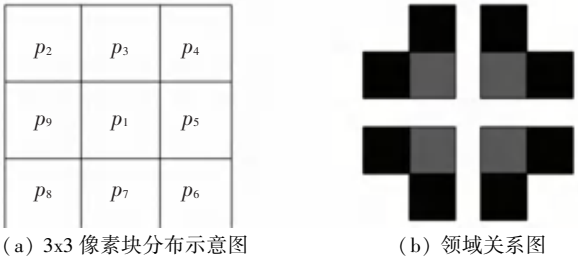

(a) 3x3 像素块分布示意图 (b) 领域关系图

(a)3x3 pixel block distribution diagram (b)domain relation diagram

图 2 像素分布示意图

Fig. 2 Schematic diagram of pixel distribution

为提取血管分叉点、端点等关键信息,如图 3 所示,搜索目标点 8 领域中像素为 1 的个数为一个,则该点判断为端点,若其 8 领域中像素为 1 的个数大于两个,则为分叉点。并采用 Canny 算子对图像进行边缘检测,提取血管边缘信息,从而获取血管的拓扑结构。

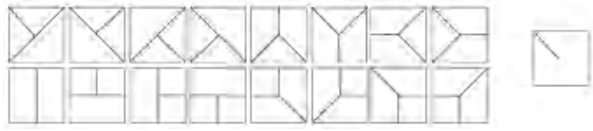

(a) 分叉点模板 (b)端点模板

(a) Forking point template (b) Endpoint templates

图 3 血管中心线分叉点与端点模板示意图

Fig. 3 Schematic diagram of the bifurcation point and endpoint template of the center line of the blood vessel

3 冠脉狭窄程度评估

在中心线提取的基础上,采用最大内切圆方算法,计算得到感兴趣区域骨架上血管的直径 d, 如图 4 所示。结合“北美症状性颈动脉内膜切除试验”组(North American Symptomatic Carotid Endarterectomy Trial, NASCET)和“欧洲劲动脉外壳手术试验”组(European Carotid Stenosis Trial, ECST)两种狭窄度量化方法[14],给出感兴趣 ROI 区域狭窄程度计算公式(8):

$$S_{ROI} = \left(1 - \frac{2d_C}{d_A + d_B}\right) \times 100\%. \quad (8)$$

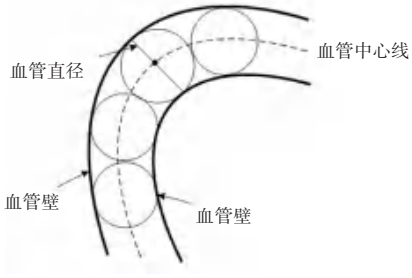

图 4 血管直径估计示意图

Fig. 4 Schematic diagram of blood vessel diameter estimation

如图 5 所示,d_C 为待检测点血管直径,d_A、d_B 为 ROI 区域血管段中近心端和远心端处正常血管直径。S_{ROI} 可以充分反映感兴趣区域血管狭窄程度。

根据国际通用的评价标准以及此方法提出的诊断方法,给出四级狭窄程度分级诊断:

(1) $S_{ROI} < 15\%$ 建议诊断为正常;

(2) $15\% \leqslant S_{ROI} < 40\%$ 建议诊断为轻微狭窄;

(3) $40\% \leqslant S_{ROI} < 70\%$ 建议诊断为中度狭窄;

(4) $S_{ROI} \geqslant 70\%$ 建议诊断为重度狭窄或阻塞。

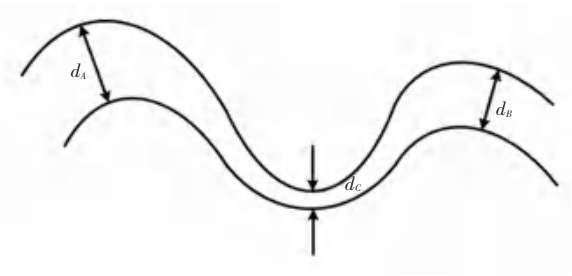

图 5　本文模拟血管狭窄度量化方法示意图

Fig. 5　Schematic diagram of the method for simulating blood vessel diameter in this paper

4　实验结果及分析

为了验证所提出算法的有效性，本研究选择两家合作医院 X-ray 血管造影设备所采集到的冠状动脉造影序列，最终选取50例成像效果佳、且愿意接受该课题合作的病患心血管造影序列。为排除医生在对图像标记时主观上存在的偏差，请三名专业的心血管医生对血管区域进行手动分割，并标明狭窄位置及狭窄程度。

从样本集中随机选取 6 幅图像进行对比展示，图像尺寸为 512 × 512 像素。具体分割结果如图 6 所示，其中图(a)为原始图像，图(b)为第一位专家手动分割的标准图，图(c)为第二位专家手动分割的标准图，图(d)为第三位专家手动分割的标准图，图(e)为本方法分割的最终结果。将本文算法分割的结果与专家手动分割的结果相对比，本文所提出增强方法与区域生长法相结合的方法能有效的分割冠脉造影图像中血管树结构，与专家手动标记结果较接近。

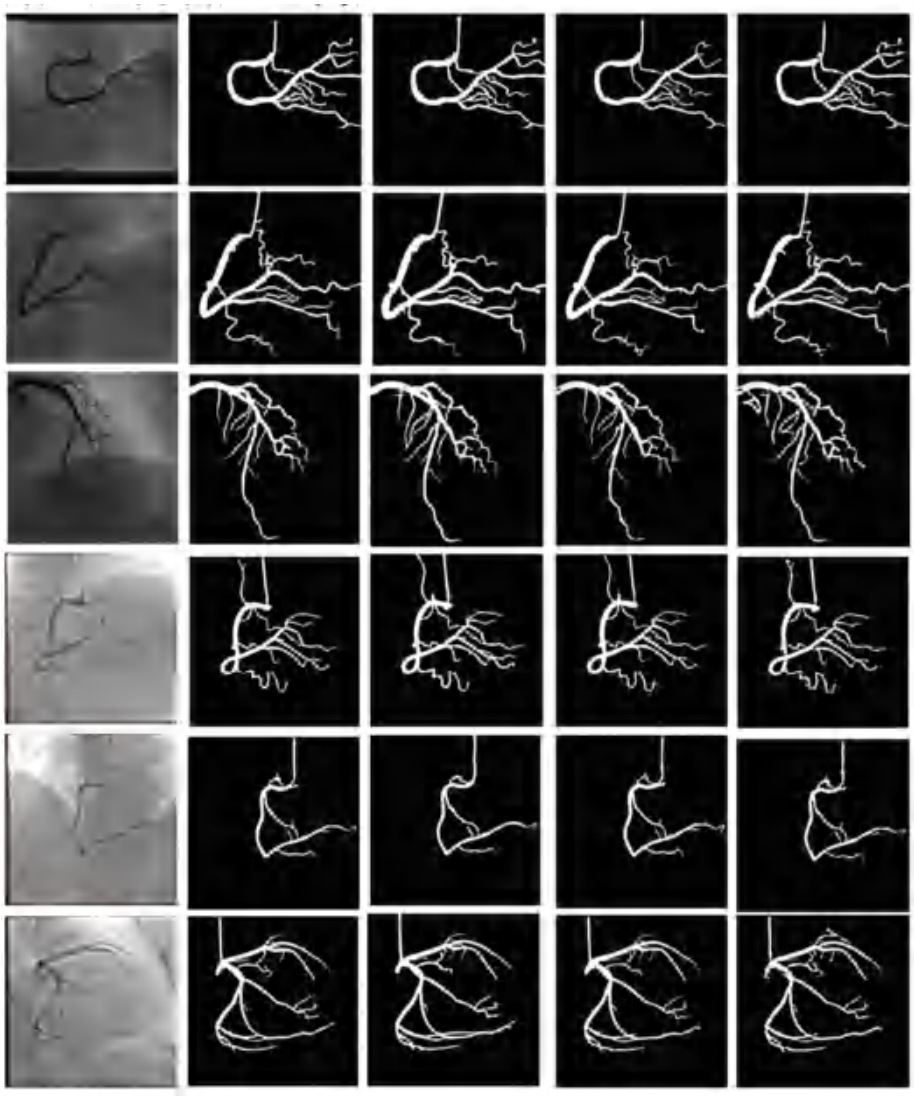

(a)　(b)　(c)　(d)　(e)

(a)原始图像(b)专家 1 标记的样本 Ground-truth(c)专家 2 标记的样本 Ground-truth(d)专家 3 标记的样本 Ground-truth(e)本方法分割的最终结果

(a) Original image (b) Ground-truth labeled by expert 1 (c) Ground-truth labeled by expert 2 (d) Ground-truth labeled by expert 3 (e) The final result of this method

图 6　冠状动脉造影图像分割结果示意图

Fig. 6　Schematic diagram of the segmentation results of coronary angiography images

分别以三位专家手动标记的分割结果作为“金标准”,对样本集中的所有图像进行定量分析,使用查准率(Precision Rate) P、查全率(Recall Rate) R, 以及评价二者的综合指标 F_1 进行分析评价,计算公式(9)~(11):

$$P = \frac{TP}{TP + FP}, \tag{9}$$

$$R = \frac{TP}{TP + FN}, \tag{10}$$

$$F_1 = \frac{2TP}{2TP + FP + FN}. \tag{11}$$

其中,真阳性(true positive, TP) 表示分割正确的血管点;假阳性(false positive, FP) 表示分割错误的血管点;真阴性(true negative, TN)表示分割正确的背景点;假阴性(false negative, FN)表示分割错误的背景点。

定量分析结果如图 7、表 1 所示。图 7 为在样本集中,分别以三位专家手动分割结果作为“金标准”的相似性综合评价指标(F1)曲线示意图,表 1 为精确率、召回率、综合指标 F_1, 3 个评价指标的综合评价结果。数据结果显示本方法得到的平均结果 P =91.88%,R = 84.40%,$F1$ = 87.49%。

图 7 相似性综合评价指标(F1)曲线示意图

Fig. 7 Schematic diagram of the similarity comprehensive evaluation index (F1) curve

表 1 分别以三位专家手动标记的 50 幅影像为金标准的量化评价结果

Tab. 1 The quantitative evaluation results of 50 images manually marked by three experts as the gold standard

序号	与专家 1 对比			与专家 2 对比			与专家 3 对比		
	精确率(P)	召回率(R)	综合评价指标($F1$)	精确率(P)	召回率(R)	综合评价指标($F1$)	精确率(P)	召回率(R)	综合评价指标($F1$)
1	95.27	81.02	87.57	89.43	68.88	77.82	91.31	84.05	87.53
2	96.28	87.44	91.65	97.10	82.12	88.98	88.97	89.22	89.09
3	93.41	77.71	84.84	91.86	81.99	86.64	89.35	87.55	88.44
4	95.78	80.71	87.60	95.90	86.96	91.21	91.86	85.10	88.35
5	92.97	81.90	87.08	94.87	77.70	85.43	90.08	82.89	86.34
6	92.17	89.91	91.03	91.28	82.03	86.41	89.26	86.38	87.80
7	90.48	88.07	89.26	94.16	78.45	85.59	89.57	85.95	87.72
8	91.76	88.84	90.28	91.57	75.49	82.76	87.90	85.97	86.92
9	95.48	70.11	80.85	94.82	61.85	74.87	91.66	76.04	83.12
10	95.12	82.37	88.29	96.10	78.28	86.28	90.90	86.69	88.75
11	95.17	79.86	86.85	96.93	74.58	84.30	90.75	84.53	87.53
12	94.09	83.41	88.43	88.91	70.91	78.90	87.25	87.07	87.16
13	92.17	88.94	90.53	90.10	78.42	83.86	89.20	87.56	88.37
14	90.69	87.52	89.08	90.70	79.06	84.48	89.28	85.15	87.17
15	82.46	84.92	83.67	83.40	75.29	79.14	79.45	79.69	79.57
16	85.53	88.14	86.82	95.57	77.48	85.58	86.33	89.60	87.93
17	86.86	93.61	90.11	95.04	79.57	86.62	88.63	86.56	87.58
18	85.00	88.03	86.49	96.31	85.17	90.40	85.57	89.29	87.39
19	89.48	87.56	88.51	94.91	78.27	85.79	88.85	86.27	87.54
20	87.52	89.07	88.29	88.97	81.02	84.81	83.75	87.61	85.64
21	93.54	89.67	91.56	96.38	82.97	89.17	91.13	88.32	89.70
22	93.48	87.00	90.12	87.73	84.58	86.13	89.68	85.43	87.50
23	94.43	84.59	89.24	88.13	83.61	85.81	89.76	89.20	89.48
24	97.99	76.11	85.68	95.62	73.28	82.97	94.75	83.64	88.85
25	94.03	80.26	86.60	89.97	78.82	84.03	91.10	84.27	87.55
26	92.04	83.56	87.60	87.03	81.44	84.14	89.45	88.14	88.79
27	90.20	87.04	88.59	95.06	75.16	83.95	89.07	86.03	87.52
28	95.99	86.44	90.97	94.05	83.23	88.31	91.73	88.75	90.22
29	95.60	85.12	90.06	95.76	80.93	87.72	92.73	84.68	88.52
30	92.58	82.98	87.52	91.38	81.30	86.05	92.02	84.99	88.37
31	94.10	84.91	89.27	94.45	82.16	87.88	89.77	87.30	88.52
32	94.75	80.52	87.06	92.89	73.89	82.31	92.94	85.59	89.11
33	94.00	89.94	91.93	94.79	76.98	84.96	94.52	88.63	91.48
34	91.91	90.62	91.26	92.04	83.97	87.82	92.91	88.83	90.82
35	92.87	89.09	90.94	93.53	85.16	89.15	91.90	87.09	89.43
36	90.16	88.48	89.31	86.11	83.93	85.01	88.74	86.40	87.55
37	94.59	85.89	90.03	92.64	78.70	85.10	93.83	84.11	88.70
38	92.76	86.70	89.63	92.78	81.39	86.71	90.36	84.95	87.57
39	96.78	87.44	91.87	97.99	79.58	87.83	94.85	84.83	89.56
40	95.51	84.69	89.78	94.77	81.43	87.60	94.59	85.80	89.98
41	91.82	87.81	89.77	88.46	88.26	88.36	91.58	89.18	90.36
42	89.20	86.51	87.83	85.85	81.39	83.56	89.56	87.19	88.36
43	92.87	87.61	90.16	93.52	80.23	86.37	91.24	87.12	89.13
44	95.14	84.60	89.56	92.19	2.45	87.05	91.80	88.22	89.97
45	95.57	83.18	88.95	94.87	73.05	82.54	89.68	86.37	87.99
46	93.96	81.41	87.24	92.69	79.09	85.35	84.70	86.01	85.35
47	89.50	85.31	87.35	88.42	85.91	87.15	91.29	87.43	89.32
48	91.05	87.54	89.26	92.05	87.01	89.46	93.45	87.66	90.46
49	96.48	82.41	88.89	91.63	79.52	85.15	93.91	87.20	90.43
50	97.72	86.86	91.97	94.62	82.25	88.00	95.45	84.54	89.66
average	92.77	85.27	88.74	92.51	79.70	85.51	90.37	86.22	88.20

对数据集中的冠状动脉影像结果进行定量评价，本文方法分别以 3 位专家手动标记结果作为“金标准”进行对比，F_1 值是查准率和查全率的调和均值，F_1 值越接近 1，表明效果越好。如图 7 所示，本文实验中的 F_1 均值为 0.8749，说明所述方法分割效果较为理想，可以有效地提取冠状动脉复杂的树形结构，并为后续辅助诊断奠定基础。

与杨少戈所提的 4 种分割方法[15]进行对比，结果见表 2，可以明显看出本文所提出的分割方法在精确率上有较大的提升，为后续冠脉直径测量奠定良好的基础。

表 2　不同血管分割方法的比较

Tab. 2　Comparison of different blood vessel segmentation methods

血管分割方法	精确率
Otsu 算法	47.3%
GrowCut 算法	33.3%
FCN 网络	52.1%
PSPNet	76.5%
本文方法	91.88%

为评估冠状动脉直径测量误差，随意挑选样本集中的一幅图像进行展示，并与 3 位专家手工测量和诊断结果进行对照，结果如图 8、表 3 所示。图 8 表示本文所提出的冠脉感兴趣区域狭窄程度辅助诊断结果示意图，图 8(a)为原始图像；图 8(b)为血管拓扑检测后结果，白点表示血管中待检测目标点，红蓝两点表示用户所选择的血管中远近端的标志位，该 3 点位置分别与图 8(c)中 3 条竖线所对应；该段冠脉上对应位置的血管直径变化示意图如图(c)所示。根据本文所提出的量化诊断方法计算可知，该点的血管直径为 0.72 mm，狭窄程度为 71.43%。

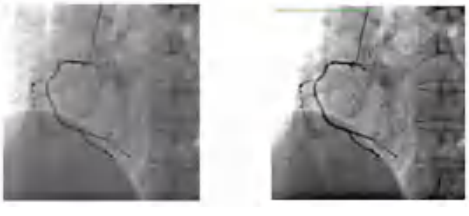

(a) 原始图像　　(b) 血管拓扑检测后结果

(a) Original image (b) Result of blood vessel topology detection

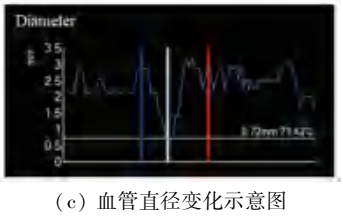

(c) 血管直径变化示意图

(c) Schematic diagram of blood vessel diameter change

图 8　本文所提出的冠脉感兴趣区域狭窄程度辅助诊断结果示意图

Fig. 8　Schematic diagram of the auxiliary diagnosis results of the extent of the coronary research area proposed in this paper

表 3　本文血管狭窄程度诊断方法与专家临床诊断结果对比

Tab. 3　The comparison between the diagnosis method of blood vessel diameter and the clinical diagnosis results of experts

参数	专家 1	专家 2	专家 3	本文方法
血管直径/mm	0.66	0.80	0.75	0.72
狭窄程度	68%	79%	70%	71.43%
诊断结果	重度狭窄	重度狭窄	重度狭窄	四级，重度狭窄

根据临床实际需求，数据对接整个心血管导管室信息管理系统，采用 C#开发一套冠状动脉辅助评估系统，系统应用实例如图 9 所示。系统顺利衔接每个功能模块，设计实现冠脉血管病灶的交互式测量，并在狭窄度评估完成之后生成诊断报告并保存至数据库服务器，方便医护人员对心血管病患的诊断、随访等。

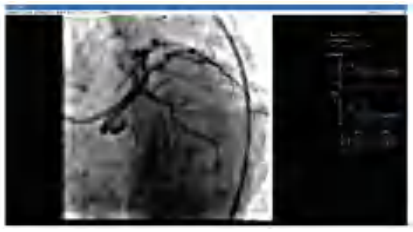

图 9　系统应用实例

Fig. 9　System application example

5　结束语

为改善传统影像诊断方式在冠脉狭窄度量化分析上存在的不足，基于心血管介入导管室对冠脉造影图像诊断的临床需求，本文提出了一种基于多尺度增强的冠状动脉提取与狭窄程度识别的方法，最终开发一套高效的智能影像辅助诊断系统，可快速准确地对冠状动脉进行分割和测量，评估冠脉病变的严重程度，辅助医生客观、准确地进行诊断，具有重要的临床价值和社会意义。

参考文献

[1] 胡盛寿，高润霖，刘力生，等.《中国心血管病报告 2018》概要[J]. 中国循环杂志，2019：34(3)：6-17.

[2] 宋来凤. 冠心病[M]. 北京：人民出版社，2002：47-48.

[3] Emelia J. Benjamin, Salim S. Virani, Clifton W. Callaway, et al. Heart Disease and Stroke Statistics—2018 Update: A Report From the American Heart Association[J]. Circulation, 2018, 137(12): 67-492.

[4] REIBER JH, TU S, TUINENBURG JC, et al. QCA, IVUS and OCT in interventional cardiology in 2011[J]. Cardiovascular Diagnosis & Therapy, 2011, 1(1): 57.

[5] Xiao Wang, John Benson, Bharathi Jagadeesan, et al. Giant Cerebral Aneurysms: Comparing CTA, MRA, and Digital Subtraction Angiography Assessments[J]. Journal of euroimaging, 2020, 30(3): 335-341.

[6] Kirişli H.A, Schaap M, Metz C T, et al. Standardized evaluation framework for evaluating coronary artery stenoses detection, stenoses quantification and lumen segmentation algorithms in Computed Tomography Angiography[J]. Medical image analysis, 2013, 17(8): 859-876.

[7] AYLWARD S R, BULLITT E. Initialization, Noise, Singularities, and Scale in Height Ridge Traversal for Tubular Object Centerline Extraction[J]. IEEE transactions on medical imaging, 2002, 21(2):61.

[8] MOCCIA S, DE MOMI E, EL HADJI S, et al. Blood vessel segmentation algorithms — Review of methods, datasets and evaluation metrics [J]. Computer Methods and Programs in Biomedicine, 2018, 158:71-91.

[9] BENMANSOUR F, COHEN L D. Fast Object Segmentation by Growing Minimal Paths from a Single Point on 2D or 3D Images [J]. Journal of Mathematical Imaging & Vision, 2009, 33(2): 209-221.

[10] CHEN Y, CAO Q, YANG G, et al. Centerline Constrained Minimal Path Propagation for vessel extraction [C]// IEEE International Symposium on Biomedical Imaging. IEEE, 2014.

[11] 唐智伟,张辉,胡广书. 基于形态学的冠状动脉造影图像多尺度增强算法[J].清华大学学报(自然科学版),2006(3):418-420.

[12] DING F, SHI Y, ZHU G, et al. Smoothing identification for digital image forensics[J]. Multimedia Tools and Applications, 2019, 78(1):8225 - 8245.

[13] FRANGI A F, NIESSEN W J, VINCKEN K L, et al. Multiscale vessel enhancement filtering [C]/ /International Conference on Medical Image Computing and Computer-Assisted Intervention. Cambridge: MICCAI, 1998: 130-137.

[14] STAIKOV I N, ARNOLD M, MATTLE H P, REMONDA L, et al. Comparison of the ECST, CC, and NASCET grading methods and ultrasound for assessing carotid stenosis. European Carotid Surgery Trial. North American Symptomatic Carotid Endarterectomy Trial. [J]. Journal of neurology, 2000, 247(9): 681-687.

[15] 杨少戈. 基于深度学习的冠脉造影图像分割[D]. 北京:北京邮电大学, 2019.

(上接第 41 页)



(a) 左侧驾驶员

(a) Left-hand driver

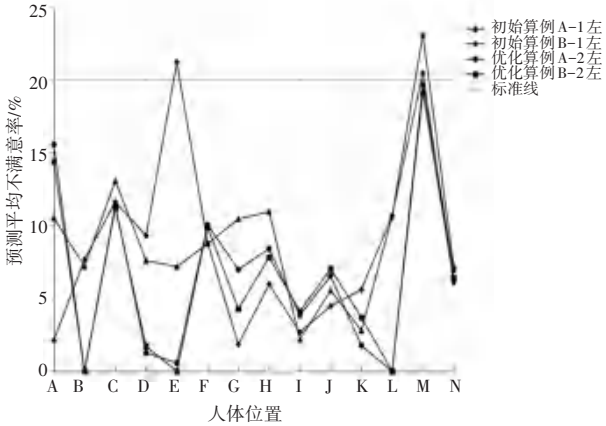

(b) 右侧驾驶员

(b) Right-hand driver

图 9 优化前后的 PD 值对比

Fig. 9 Comparison of PD values before and after optimization

表 6 基于优化算例的 PD 平均值(总)

Tab. 6 PD averages based on optimization calculations (total)

算例编号	PD 平均值/%
1	6.41
2	6.56

4 结束语

客机驾驶舱内的人体舒适性一直是人机工程领域十分关注的问题,本文参照空客 A320 驾驶舱空调系统,建立了客机驾驶舱简化模型,运用 Fluent 软件模拟了驾驶舱内的空气流场,通过设置初始算例与优化算例,得出了符合人体舒适性的送风工况,并获得了以下结论:

(1)对于驾驶员,太阳辐射的区域主要集中在人的膝盖及小腿处,膝盖处的温度最高;

(2)当送风温度为 18 ℃,其余出风口工况默认不变的情况下,顶部出风偏向乘员头后部,送风速度—1.6 m/s,中部出风保持水平居中,送风速度—1m/s 的送风工况下乘员的舒适性最好。

参考文献

[1] 林国华, 杨燕生, 袁修干. 座舱环控系统气流组织的数值研究[J]. 应用基础与工程科学学报, 1998 (3):94-99.

[2] 王黎静,王昭鑫,何雪丽.大型客机驾驶舱气流热仿真及舒适性评价[J]. 北京航空航天大学学报,2010,36(12):1436-1439, 1452.

[3] 袁建新.单通道民用飞机客舱气流组织数值仿真研究[J]. 民用飞机设计与研究,2015 (1):11-13,104.

[4] MOON J H, LEE J W, JEONG C H, et al. Thermal comfort analysis in a passenger compartment considering the solar radiation effect[J]. International Journal of Thermal Sciences, 2016, 107: 77-88.

[5] LIU W, WEN J Z, CHAO J Y , et al.Accurate and high-resolution boundary conditions and flow fields in the first-class cabin of an MD-82 commercial airline[J]. Atmospheric Environment, 2012, 56(9): 33-44.

[6] LI F, LIU J, PEI J, et al. Experimental study of gaseous and particulate contaminants distribution in an aircraft cabin [J]. Atmospheric Environment, 2014, 85:223-233.

[7] PARK S, HELLWIG R T, GUNNAR GRÜN, et al. Local and overall thermal comfort in an aircraft cabin and their interrelations [J]. Building and Environment, 2011, 46(5):1056-1064.